





RSUD. AWS Samarinda

HASIL PEMERIKSAAN EEG

Patient/Study Details	
Nama Pasien	Nazeefah Izzatul
No RM	01040843
Jenis Kelamin	Female
Tanggal Lahir	6/22/2017
Dokter Pengirim	
Tanggal Perikaman	7/16/2019

**Keterangan Klinis**  
kejang

**Pengobatan**

**Interpretasi Klinis**  
Gelombang dasar delta-teta  
Gelombang epileptiform bentuk sharp, difus, dominan di daerah parietooccipital

**Kesimpulan**  
Terdapat gelombang epileptiform yang mendukung diagnosis epilepsi


( dr. Fajar Prabowo, Sp.S )

Samarinda, 16/07/2019

Last Name: Nazeefah Izzatul  
Date of Birth: 6/22/2017  
Sex: Female  
Reference: 01040843

Start Date: 7/16/2019  
LP Filter: 15%.1f Hz  
Time Base: 10 s/page  
Start Time: 9:11:13 AM  
N Filter: 50%.1f Hz  
Montage: DoubleBanana  
Page Start: 11:02:59 AM  
HP Filter: 0.5%.1f Hz  
Page: 1 of 1

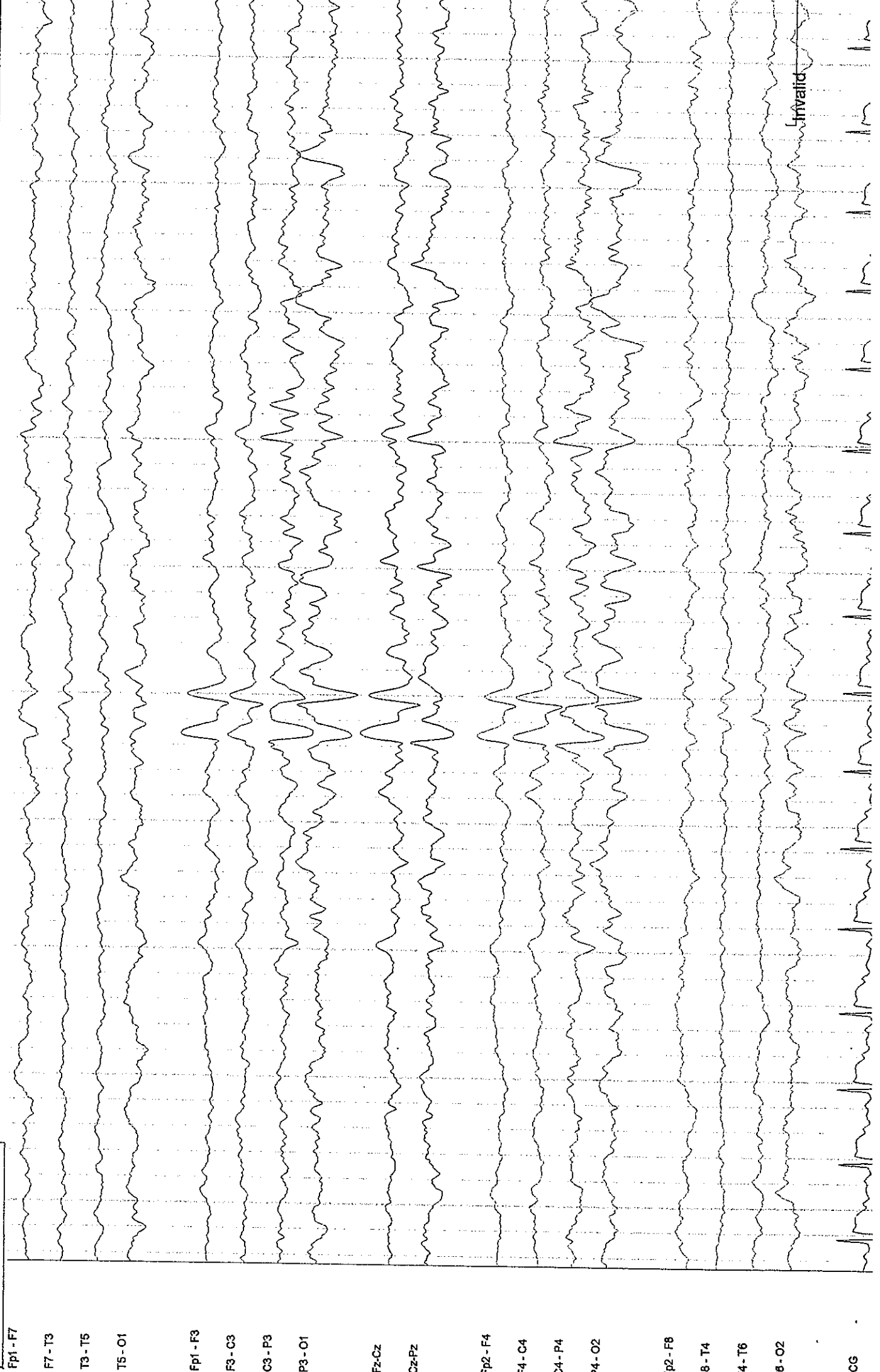
100  $\mu$ V  
1 secs



100  $\mu$ V  
1 secs

Last Name: Nazeefah Izzatul  
First Name:  
Reference: 01040843  
Date of Birth: 6/22/2017  
Sex: Female

Start Date: 7/16/2019  
Start Time: 9:11:13 AM  
Page Start: 11:03:39 AM  
LP Filter: 15%.1f Hz  
N Filter: 50%.1f Hz  
HP Filter: 0.5%.1f Hz  
Time Base: 10 s/page  
Montage: DoubleBanana  
Page: 1 of 1



Invalid

Last Name: Nazeefah Izzatul

Date of Birth: 6/22/2017

Start Date: 7/16/2019

LP Filter: 15%.1f Hz

Time Base: 10 s/page

First Name: Female

Sex: Female

Start Time: 9:11:13 AM

N Filter: 50%.1f Hz

Montage: DoubleBanana

Reference: 01040843

Page Start: 11:05:33 AM

HP Filter: 0.5%.1f Hz

Page: 1 of 1

100 µV

1 sec

Fp1 - F7

F7 - T3

T3 - T5

T5 - O1

Fp1 - F3

F3 - O3

O3 - P3

P3 - O1

Fz - Cz

Cz - Pz

Fp2 - F4

F4 - C4

C4 - P4

P4 - O2


Fp2 - F8

F8 - T4

T4 - T6


T6 - O2

ECG



Last Name: Nazeefah Izzatul    Date of Birth: 6/22/2017    Start Date: 7/16/2019    LP Filter: 15%.1f Hz    Time Base: 10 s/page  
First Name:    Sex: Female    Start Time: 9:11:13 AM    N Filter: 50%.1f Hz    Montage: DoubleBanana  
Reference: 01040843    Page Start: 11:03:59 AM    HP Filter: 0.5%.1f Hz    Page: 1 of 1

100  $\mu$ V  
1 secs




Last Name: Nazeefah Izzatul  
First Name:  
Reference: 01040843

Start Date: 7/16/2019  
Start Time: 9:11:13 AM  
Page Start: 10:25:41 AM

LP Filter: 30%.1f Hz  
N Filter: 50%.1f Hz  
HP Filter: 0.5%.1f Hz


Time Base: 10 s/page  
Montage: Photic  
Page: 1 of 1



Fp1 - F7  
F7 - T3  
T3 - T5  
T5 - O1  
Fp1 - F3  
F3 - C3  
C3 - P3  
P3 - O1  
Fz - Cz  
Cz - Pz  
Fp2 - F4  
F4 - C4  
C4 - P4  
P4 - O2  
Fp2 - F8  
F8 - T4  
T4 - T6  
T6 - O2  
ECG

Last Name: Nazeefah Izzatul    Date of Birth: 6/22/2017    Start Date: 7/16/2019    LP Filter: 15%.1f Hz    Time Base: 10 s/page  
 First Name:    Sex: Female    Start Time: 9:11:13 AM    N Filter: 50%.1f Hz    Montage: Photic  
 Reference: 01040843    Page Start: 10:29:11 AM    HP Filter: 0.5%.1f Hz    Page: 1 of 1

100  $\mu$ V  
 1 secs



Fp1 - F7  
 F7 - T3  
 T3 - T5  
 T5 - O1  
 Fp1 - F3  
 F3 - C3  
 C3 - P3  
 P3 - O1  
 Fz-Cz  
 Cz-Pz  
 Fp2 - F4  
 F4 - C4  
 C4 - P4  
 P4 - O2  
 Fp2 - F8  
 F8 - T4  
 T4 - T6  
 T6 - O2

ECG




Last Name: Nazeefah Izzatul  
First Name:  
Reference: 01040843

Start Date: 7/16/2019  
Start Time: 9:11:13 AM  
Page Start: 10:25:59 AM

LP Filter: 15%.1f Hz  
N Filter: 50%.1f Hz  
HP Filter: 0.5%.1f Hz

Time Base: 10 s/page  
Montage: Photic  
Page: 1 of 1




100 µV  
1 sec  
Invalid  
Fp1 - F7  
F7 - T3  
T3 - T5  
T5 - O1  
Fp1 - F3  
F3 - C3  
C3 - P3  
P3 - O1  
Fz - Cz  
Cz - Pz  
Fp2 - F4  
F4 - C4  
C4 - P4  
P4 - O2  
Fp2 - F8  
F8 - T4  
T4 - T6  
T6 - O2  
ECG

Last Name: Nazeefah Izzatul Date of Birth: 6/22/2017  
First Name: Female Sex: Female  
Reference: 01040843

Start Date: 7/16/2019 LP Filter: 15%.1f Hz Time Base: 10 s/page  
Start Time: 9:11:13 AM N Filter: 50%.1f Hz Montage: DoubleBanana  
Page Start: 10:31:04 AM HP Filter: 0.5%.1f Hz Page: 1 of 1

100  $\mu$ V

1 secs



Fp1 - F7  
F7 - T3  
T3 - T5  
T5 - O1  
Fp1 - F3  
F3 - C3  
C3 - P3  
P3 - O1  
Fz - Cz  
Cz - Pz  
Fp2 - F4  
F4 - C4  
C4 - P4  
P4 - O2  
Fp2 - F8  
F8 - T4  
T4 - T6  
T6 - O2

Last Name: Nazeefah Izzatul  
First Name:  
Reference: 01040843

Start Date: 7/16/2019  
Start Time: 9:11:13 AM  
Page Start: 10:30:18 AM

LP Filter: 15%.1f Hz  
N Filter: 50%.1f Hz  
HP Filter: 0.5%.1f Hz

Time Base: 10 s/page  
Montage: DoubleBanana  
Page: 1 of 1

100  $\mu$ V

1 sec

Invalid

Fp1 - F7

F7 - T3

T3 - T5

T5 - O1

Fp1 - F3

F3 - C3

C3 - P3

P3 - O1

Fz-Cz

Cz-Pz

Fp2 - F4

F4 - C4

C4 - P4

P4 - O2


Fp2 - F8

F8 - T4

T4 - T6

T6 - O2

ECG





No. Foto : RM 01.04.08.43  
 Tanggal Periksa : 18 Juli 2019  
 Nama / Tgl Lahir : Nazeah Izzatul Alimah, An / 22.06.17  
 Jenis Kelamin : Perempuan  
 Ruang / Poliklinik : R. Teratai 2  
 Pengirim : dr. Dhini, Sp.A

TS yth. Hasil Pemeriksaan MRI Kepala irisan axial T1TSE, T2FRTSE, Flair, DWI, ADC, GRE, Coronal T2FRTSE, Sagital T1TSE, T2FRTSEFs, dengan dan tanpa kontras  
 Klinis : para paresis inferior bilateral + microcephaly + CMV infeksi

- Tak tampak lesi hipo/hiperintense di brain parenchyma setelah pemberian kontras
  - tak tampak abnormal kontras enhancement
  - Sulci dan gyri tampak baik
  - System ventrikel dan Cysterna tampak baik
  - Tak tampak deviasi midline struktur
  - Pons dan cerebellum tampak baik
  - Sinus paranasalis dan mastoid kanan kiri tak tampak kelainan
  - Orbita kanan kiri : bulbus oculi kanan kiri tampak baik, nervus opticus kanan kiri tampak baik, dan lensa oculi kanan kiri tampak baik
  - Chiasma opticum tampak baik
  - DWI : tak tampak restricted diffusion area
  - ADC : tak tampak abnormal signal intensity
  - GRE : tak tampak abnormal signal intensity
  - Ukuran kepala antara usia 21-30 bulan : mengesankan gambaran microcephaly (menurut Fortsch)
- Kesimpulan :**
- Microcephaly
  - Saat ini tak tampak adanya infark, perdarahan maupun SOL di intracranial pada MRI kepala

dr. MONIKA KENCANA DEWI, Sp.Pai



Komp. Cendrawasih Trade Center Blok A-6  
 Jl. A. Yani - Samarinda  
 Telp : 0541-736.198  
 Fax : 0541-736.014  
 Web Site <http://www.prodia.co.id>  
 Akses Hasil Online <http://hasil.prodia.co.id>

Penanggung Jawab :  
 dr. Hoopmen, SPK

Dokter : dr. Muhammad, Sp.A  
 Alamat : --

No. Lab/Tgl. : 1907120035 / 12-07-2019

ID Pasien : 0221-1907.00302

Nama Pasien : An. Naseefah

Alamat : Rsud Taman Husada Bontang

Status Hasil : Bontang

Jenis Kelamin : Perempuan  
 Tgl.Lahir/Umur : 22-06-2017 / 2 Tahun  
 Telepon :

Nama Pemeriksaan	Hasil	Nilai Rujukan	Satuan	Keterangan
------------------	-------	---------------	--------	------------

IMUNO SEROLOGI	Anti-CMV Igg #	Positif	AU/mL	Metode : CMIA Konsentrasi : < 6.0 AU/mL : Negatif >= 6.0 AU/mL : Positif
----------------	----------------	---------	-------	---

Hasil enceran	Avidias Anti-CMV Igg #	High Avidity	97.4	Metode : CMIA High Avidity menunjukkan indikasi kuat adanya infeksi primer > 4 bulan. Untuk hasil borderline, disarankan mengulangi pemeriksaan kembali 2 minggu kemudian. Low Avidity menunjukkan indikasi kuat adanya infeksi primer < 4 bulan.
---------------	------------------------	--------------	------	--

Waktu Pengambilan Spesimen :  
 Darah Beku - 11/07/2019 12:00

di Otorisasi oleh,

Teti Rachmawati  
 Quality Validator

C/PS/T00/058-02/0613  
 Hal : 1 / 1 @ 25-07-2019 11:31:25 by Teti Rachmawati  
 Hasil berupa angka menggunakan sistem desimal dengan separator titik.  
 Tanda \* menunjukkan nilai di atas atau di bawah nilai rujukan.  
 Tanda # menunjukkan pemeriksaan dikerjakan di Laboratorium Klinik Prodia Jl. Kramat Raya 150  
 Jakarta  
 Interpretasi terhadap hasil hanya dilakukan oleh dokter/klinis.

**RSD TANMAN HUSADA BONTANG**  
**INSTALASI RADIOLOGI**

Jl. S. Darmas No. 1 Bontang (0548) 22111

201907041318270797E0A

Kepada Yth :  
 Dokter Umum  
 di Tempat

No. Dok

RM / Nama : 192395 / MAZERRAH IZZATUL ALIMAH RAMADHANI

Kelamin / Umur : P / 2 Th 0 Bn

Alamat : JL. KEL. MAUTU NO 10 RT 55

Klinis : Epilepsi + GDD

Tgl Periksa : 04-07-2019 13:04

Ts Yth, hasil pemeriksaan CT Scan dengan Kontras  
 Telah dilakukan pemeriksaan head MSCT, tampilan axial, coronal dan sagittal tanpa bahan kontras  
 IV, hasil :

-Tak tampak soft tissue swelling extraaxial

-Gyr, sulci dan fissura sylvii tak prominent

-Basis cortex dan medula tegas

-Tak tampak lesi hipodens/hiperdens di intracerebral maupun intracerebellar

-Sistena ventrikel dan sisterna tak melebar maupun menyempit

-Aic cellulae mastoidea dan SPN normalis

-Post pemberian kontras tak tampak adanya enhancement patologis

-Ukuran kepala menurut Kortsch usia anak : 21-30 bulan

I Diameter parietal: 11,16 cm (N=13,8-15,6 cm)

II Jarak tuberculum sellae-titik poros antara sutura coronaria dengan linea sagittalis pada stap

Angkokak: 7,74 cm (N=9,6-10,8 cm)

III Diameter cranio caudal: 10,47 cm (N=14,8-16,4 cm)

IV Diameter anteroposterior: 14,21 cm (N=15,9-17,5 cm)

Kesaa :

-Microcephaly /

-Tak tampak kelainan intra cerebr/cerebelli pada pemeriksaan Head MSCT saat ini

Bontang, 04 Juli 2019

Pemeriksa

Rudung Sri W., dr., Sp.Rad.

PEMERINTAH KOTA BONTANG  
**RSUD TAMAN HUSADA BONTANG**  
 INSTALASI LABORATORIUM



Jl. S. Parman No. 01 Telp. (0548) 22111 ext.103 Fax. (0548) 29111 Bontang Kode Pos : 75331

Rekam Medik : 0192395      Order ID : 1907030124

Nama : Nazeefah Izzatul Alimah Ramadhani

Tanggal Order : 03/07/2019 17:45:21

Jenis Kelamin : Female

Ruangan : Cempaka

Tanggal Lahir : 22/06/2017

Dokter : Arlita Eka PVP, dr., Sp.A.

Alamat : Jl Kellimutu No 40 Rt 55

Pemeriksaan	Hasil	Satuan	Nilai Normal
-------------	-------	--------	--------------

IMUNO-SEROLOGI			
Toxoplasma IgG	1	U/ml	Non reaktif : <4 U/ml Equivalocal : ≥4 - < 8 U/ml Reaktif : ≥ 8 U/ml (ulang pemeriksaan stlh 2 minggu) Reaktif : ≥ 8 U/ml
Toxoplasma IgM	0.11		Non reaktif : <0.55 Equivalocal : ≥0.55 - < 0.65 (ulang pemeriksaan stlh 2 minggu) Reaktif : ≥ 0.65
Rubella IgG	1	U/ml	Non reaktif : <10 U/ml Equivalocal : ≥10 - < 15 U/ml (ulang pemeriksaan stlh 2 minggu) Reaktif : ≥15 U/ml
Rubella IgM	0.15		Non reaktif : <0.8 Equivalocal : ≥0.8 - < 1.2 (ulang pemeriksaan stlh 2 minggu) Reaktif : ≥ 1.2
CMV IgG	18	U/ml	Non reaktif : < 4 U/ml Equivalocal : ≥ 4 - < 6 U/ml (ulang pemeriksaan stlh 2 minggu) Reaktif : ≥ 6 U/ml
CMV IgM	0.09		Non reaktif : <0.7 Equivalocal : ≥ 0.7 - < 0.90 (ulang pemeriksaan stlh 2 minggu) Reaktif : ≥ 0.90

Tanggal print : 04/07/2019 12:02:51

Met Dwi J, AMD, AK

Pemeriksa

1 dari 1

Penanggung Jawab  
 dr. Eva Hartati, Sp.PK  
 NIP. 19750520092008032001  
 dr. Jayadi Festiawan, Sp.PK  
 NIP. 19750520092008041018



PEMERINTAH KOTA BONTANG  
**RSUD TAMAN HUSADA BONTANG**  
 INSTALASI LABORATORIUM



Jl. S. Parman No. 01 Telp. (0548) 22111 ext.103 Fax. (0548) 29111 Bontang Kode Pos : 75331

Rekam Medik : 0192395  
 Nama : Nazeefah Izzatul Alimah Ramadhani  
 Jenis Kelamin : Female  
 Tanggal Lahir : 22/06/2017  
 Alamat : Jl Kelimutu No 10 Rt 55  
 Dokter : Arlita Eka PVP, dr, Sp.A.  
 Ruangan : Cempaka  
 Tanggal Order : 08/07/2019 13:35:32  
 Order ID : 1907080111

Pemeriksaan Hasil Satuan Nilai Normal

DARAH LENGKAP

Pemeriksaan	Hasil	Satuan	Nilai Normal
Leukosit	11.40	10 <sup>3</sup> /uL	[6.00 - 17.00]
Eritrosit	4.59	10 <sup>6</sup> /uL	[3.90 - 5.90]
Hemoglobin	11.7	g / dl	[11.5 - 13.5]
Hematokrit	34.2	%	[34.0 - 40.0]
MCV	74.5	fL	[81.0 - 99.0]
CH	25.5	pg	[27.0 - 31.0]
MCHC	34.2	g / dl	[33.0 - 37.0]
PLT	308	10 <sup>3</sup> /uL	[150 - 450]
RDW-CV	12.9	%	[11.5 - 14.5]
PDW	11.9	fL	[9.0 - 13.0]
Neutrofil	7.9	%	[1.5 - 7.0]
Neutrofil%	69.5	%	[40.0 - 74.0]
Limfosit	1.89	10 <sup>3</sup> /uL	[1.00 - 3.70]
Limfosit%	16.6	%	[19.0 - 48.0]
Monosit	1.42	10 <sup>3</sup> /uL	[0.16 - 1.00]
Monosit%	12.5	%	[3.0 - 9.0]
Eosinofil	0.16	10 <sup>3</sup> /uL	[0.00 - 0.80]
Eosinofil%	1.4	%	[0.0 - 7.0]
Basofil	0.00	10 <sup>3</sup> /uL	[0.00 - 0.20]
Basofil%	0.0	%	[0.0 - 1.0]

Pemeriksa

SYLVIA Rizki Amd. AK

Tanggal print : 08/07/2019 13:44:33

Tanda baca " " (titik) untuk menyatakan desimal.

1 dari 1

NIP. 197505032006041018

dr. Jayadi Festiawan, Sp.PK

NIP. 197609092008032001

dr. Eva Hartati, Sp.PK

Penanggung Jawab